Aus dem pathol.-anatom. Institut des städt. Krankenhauses in Stettin.
(Prosektor: Dr. Oskar Meyer.)

Über das diffuse Gliom des Pons und der Medulla oblongata.

Inaugural-Dissertation

zur

Erlangung der Doktorwürde

in der

Medizin, Chirurgie und Geburtshilfe

der

hohen medizinischen Fakultät der Universität Marburg

vorgelegt von

Ernst Henrich,

approb. Arzt aus Eiserfeld a. d. Sieg.

Mit 7 Figuren im Text.

Marburg.

(Verlag von J. F. Bergmann in Wiesbaden.)

1913.

Die Arbeit erscheint in der Frankfurter Zeitschrift für Pathologie Bd. 14, Heft 2.

Aus dem pathol.-anatom. Institut des städt. Krankenhauses in Stettin.
(Prosektor: Dr. Oskar Meyer.)

Über das diffuse Gliom des Pons und der Medulla oblongata.

Inaugural-Dissertation

zur

Erlangung der Doktorwürde

in der

Medizin, Chirurgie und Geburtshilfe

der

hohen medizinischen Fakultät der Universität Marburg

vorgelegt von

Ernst Henrich,
approb. Arzt aus Eiserfeld a. d. Sieg.

ACAD
LUDD.BAI
BIBL

Mit 7 Figuren im Text.

Marburg.
(Verlag von J. F. Bergmann in Wiesbaden.)
1913.

Die Arbeit erscheint in der Frankfurter Zeitschrift für Pathologie Bd. 14, Heft 2.

Angenommen von der medizinischen Fakultät zu Marburg am 22. Februar 1913.

Gedruckt mit Genehmigung der Fakultät.

Referent: Prof. Dr. M. B. Schmidt.

Druck von Carl Ritter, G. m. b. H., Wiesbaden.

Meinen lieben Eltern.


Digitized by the Internet Archive
in 2026

https://archive.org/details/IA41556030_0106

Das diffuse Gliom gehört zu denjenigen Geschwülsten, die infolge ihres eigenartigen Baues den pathologischen Anatomen bis in die neueste Zeit wiederholt Veranlassung gegeben haben, grundsätzliche Geschwulstprobleme zu diskutieren und sie betreffs des diffusen Glioms zu modifizieren. Durch die Untersuchungen Stumpfs ist das Gliom überhaupt, besonders auch das diffuse, dem Verständnis entschieden näher gebracht worden. Doch sind noch lange nicht alle Fragen gelöst. Es bestehen neben der Stumpfschen Ansicht noch verschiedene andere, und von einer einheitlichen Auffassung des diffusen Glioms sind wir noch ziemlich weit entfernt. Es erscheint deshalb jeder Fall von diffusem Gliom der Veröffentlichung wert und kann, wie wir an einem weiter unten zu beschreibenden diffusen Gliom von Pons und Medulla glauben zeigen zu können, mehr oder weniger zur Klärung beitragen. Der Fall, um den es sich hier handelt, wurde mir von Herrn Prosektor Dr. Meyer während meiner Praktikantentätigkeit zur Untersuchung überwiesen. Ich lasse zunächst die Krankengeschichte[1]) folgen:

Krankengeschichte.

36 Jahre alte Frau, früher schwächlich, nie ernstlich krank, normal entwickelt. Vor 6 Jahren angeblich Bauchhöhlenschwangerschaft, keine erbliche Belastung mit Nervenkrankheiten. Anfang März 1911 Mattigkeit in den Beinen, taumelnder Gang, Sausen im Kopf. Später trat Schwäche in den Armen hinzu. Die Beschwerden verschlimmerten sich allmählich. Es traten auch Sprachstörungen und Schluckbeschwerden hinzu. Seit dem 19. Juni kann Patientin nicht mehr gehen. Keine Kopfschmerzen, kein Schwindelgefühl, nie epileptische Anfälle, kein Erbrechen. Am 5. Juli Aufnahme ins Krankenhaus.

---

[1]) Für freundliche Überlassung der Krankengeschichte bin ich Herrn Professor Dr. Neisser zu besonderem Danke verpflichtet.

Status: Gutgebaute Frau in mittlerem Ernährungszustand.

Nervensystem: Arm- und Beinreflexe beiderseits gleichmässig gesteigert, beiderseits Fussklonus, kein Babinski, Würgreflex positiv, Bauchdeckenreflex positiv, lebhaft, Zunge o. B. Gaumen beiderseits gleich hoch stehend. Facialis beiderseits paretisch, grobe Kraft der Extremitäten, besonders der Beine, herabgesetzt. Sensibilität normal. Keine deutliche Ataxie. Kein Intensionstremor. Hörfähigkeit beiderseits etwas herabgesetzt. Augen: Keine wesentliche Sehschwäche, keine Muskelstörungen, kein Nystagmus. Licht- und Konvergenzreaktion der Pupillen erhalten. Keine Stauungspapille, keine temporale Abblassung der Papille, Konjunktival- und Kornealreflex erhalten.

Sensorium klar. Kein Intelligenzdefekt. Keine Klopfempfindlichkeit des Kopfes. Anarthrie.

Die übrige körperliche Untersuchung ergab, abgesehen von einer Cystitis, normale Befunde.

Während der 12-tägigen Beobachtungszeit trat im Zustand der Patientin keine wesentliche Änderung ein. Die Temperatur erreichte abends fast stets 37,4 und stieg am 12. Juli vorübergehend auf 38,5 (die Temperaturerhöhungen sind wohl auf die bestehende Cystitis zu beziehen). Die Pulszahl schwankte zwischen 70 und 130 und betrug ziemlich regelmässig morgens 80 und abends 120 bis 130.

Am 16. Juli trat Kollaps, Erbrechen, starke Pulsbeschleunigung, Cheyne-Stockessches Atmen auf; Sensorium getrübt.

17. Juli, 4 Uhr a. m. Exitus.

Klinische Diagnose: Multiple Sklerose (Gehirntumor?)

Sektionsbefund.

Kopfsektion: Schädeldach von mittlerer Dicke, symmetrisch. Diploë blass, grau. Dura im Bereich des Stirnhirns leicht gefaltet; ihre Gefässe mässig stark injiziert. Innenfläche beiderseits feucht und glatt. Weiche Häute an der Konvexität zart und durchscheinend. Gefässe der Pia mässig stark gefüllt. Die Gyri zeigen keine Abflachung. Die beiden Hemisphären sind symmetrisch und zeigen im übrigen das normale Bildungsrelief. Bei der Herausnahme des Gehirns fällt eine starke Verbreiterung der Brückengegend und der Medulla oblongata auf. Die Sella turcica ist nicht verbreitert und nicht besonders tief. In den Sinus der Basis flüssiges Blut. Weiche Häute und Gefässe an der Hirnbasis o. B.

Bei näherer Betrachtung der Gehirnbasis ergeben sich auffallende Veränderungen der Grösse und der Konfiguration der Brücke und der Medulla oblongata:

Die ventralen Abschnitte der Medulla oblongata sind bis etwa fingerbreit unterhalb des unteren Brückenrandes beiderseits stark verbreitert, und zwar in etwas ungleichem Grade, so dass die ganze

linke Hälfte etwas stärker hervortritt als die rechte. Dabei erkennt man deutlich die mittlere Raphe, die aber entsprechend der stärkeren Verbreiterung linkerseits etwas nach rechts verschoben erscheint. Infolge dieser Verbreiterung der Medulla oblongata ist äusserlich eine Differenzierung von Pyramiden und Oliven, sowie der Corpora restiformia nicht mehr zu erkennen. Die Verbreiterung der Medulla verliert sich allmählich nach unten, und etwa fingerbreit unterhalb des Calamus scriptorius ist der Umfang des Rückenmarks wieder normal.

Die Brücke ist, wie schon erwähnt, ebenfalls sehr stark verbreitert. An ihrem ventralen Abschnitt treten leichte, bucklige Unebenheiten hervor, die jedoch die äussere Konfiguration der Brücke nicht wesentlich beeinflussen, indem nirgends einzelne Partien als tumorartige Bildungen knotenartig hervortreten, und man im ganzen den Eindruck einer gleichmässigen Hypertrophie der gesamten Brücke hat nur mit stärkerem Hervortreten einzelner Bündel quer verlaufender Fasern. Die Volumenzunahme der Brücke erscheint am stärksten in den medialen Abschnitten, indem hier die neben der Basilararterie gelegenen Partien so stark hervortreten, dass letztere in einen tiefen Sulcus eingebettet erscheint. Beide Hälften der Brücke sind gleich stark vergrössert; eine stärkere Verdickung der linken Seite, wie bei der Medulla, lässt sich hier nicht feststellen (Fig. 1). Die Grosshirnbrückenschenkel erscheinen nicht verbreitert.

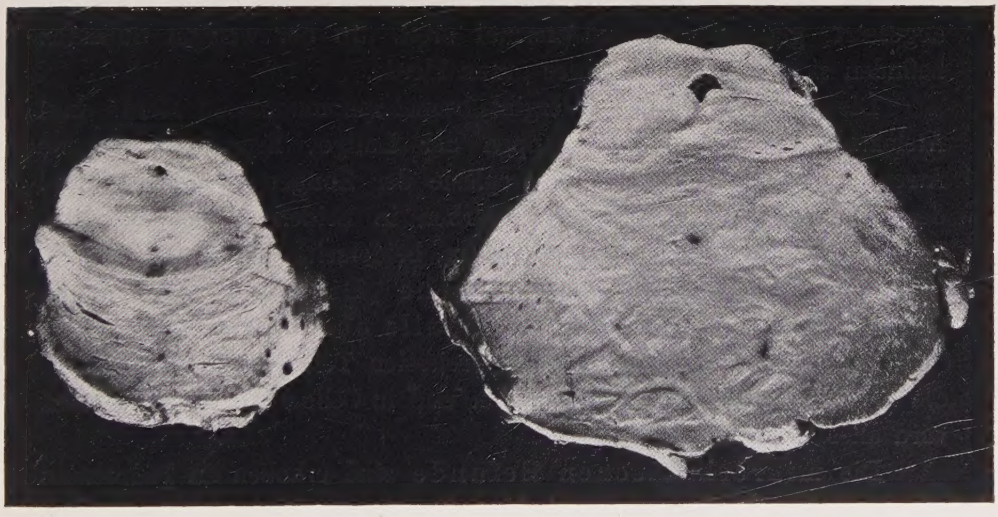

Fig. 2. Fig. 1.

Erklärung auf Seite 29 und im Text.

Auf Querschnitten, die nach Formolfixation durch das Gehirn angelegt werden, ergibt sich ebenfalls eine gleichmässige, starke Grössenzunahme der Brücke und der oberen Partien der Medulla oblongata. Man kann auch jetzt nirgends umschriebene Verdickungen oder Tumorbildungen feststellen, ja es lässt sich im Gegenteil das eigentümliche Netzwerk der Brücke überall gut erkennen, so dass man auch hier mehr den Eindruck einer gleichmässigen Hypertrophie dieser Gegend gewinnt.

Die verdickten Gehirnteile sind von derberer Konsistenz als normales Gewebe und von grauweisser Farbe.

Die Verbreiterung schliesst mit dem oberen Rande der Brücke ab. Die Grosshirnschenkel erscheinen normal.

Entsprechend der Vergrösserung von Pons und Medulla ist die Rautengrube in der Länge und Breite vergrössert. Der Sulcus medianus ist im mittleren Teil stark abgeflacht, aber noch deutlich zu erkennen. Die Colliculi faciales treten abnorm stark, aber beiderseits gleich gross und symmetrisch hervor. Die Striae medullares sind deutlich zu erkennen.

Die Sektion der übrigen Gehirnteile ergibt nirgends Veränderungen, insbesondere keine Verbreiterungen in der Gegend der Grosshirnganglien und der Umgebung des dritten Ventrikels.

Epiphyse und Hypophyse sind nicht vergrössert.

Die graue Substanz der Rinde ist überall scharf gegen das Mark abgesetzt, gleichmässig und normal breit. In der weissen Substanz befinden sich nirgends sichtbare graue Herde.

Die übrige Sektion ergibt bronchopneumonische Herde und Atelektasen in beiden Unterlappen der Lunge, Bronchitis, braune Atrophie des Herzmuskels, Hyperplasie der Zungengrundfollikel und der Tonsillen, pyelonephritische Narben in beiden Nieren, Cystitis, Laparotomienarbe im Beckenperitoneum, beiderseits Defekt der Ovarien.

Makroskopische anatomische Diagnose: Diffuses Gliom der Brücke und der Medulla oblongata.

Ausser einer Scheibe aus dem breitesten Teil der Brücke (Fig. 1), die in Müllerscher Flüssigkeit gehärtet und in Celloidin eingebettet wird, wird alles in Formalin gelegt.

Die mikroskopischen Befunde sind erhoben an Präparaten mit folgenden Färbungen: Hämalaun-Eosin, van Gieson, Viktoriablau, Mallory, Heidenhain (zum Teil mit Nachfärbungen), Weigerts Markscheidenfärbung, die auch an Paraffinschnitten für grobe Übersichtsbilder brauchbare Resultate ergab; die Weigertsche Gliafärbung gab

mir keine brauchbaren Bilder, was wohl darin seinen Grund hat, dass das Präparat bei Vornahme der Färbung schon 9 bis 10 Monate in Formalin gelegen hatte; brauchbare Bilder, besonders betreffs Darstellung der Gliafasern gab mir noch die Färbung nach O. Fischer, Prag.

Makroskopische Übersicht der Gliaverhältnisse: Bei der makroskopischen Betrachtung von Markscheidenpräparaten aus der vorderen Hälfte der Brücke (Fig. 3 und 4) fällt eine starke Aufhellung



Fig. 3.



Fig. 4.

Fig. 5.

der ganzen ventralen Region auf, und zwar ist die Aufhellung in den medialen Partien etwas stärker als nach den Seiten hin. Je weiter dorsalwärts, desto mehr Markscheidenbündel treten wieder hervor, derart, dass in dem obersten Drittel die Markscheidenbündel nur noch ganz wenig auseinandergedrängt erscheinen und von einer diffusen Aufhellung der ganzen Region nicht mehr die Rede sein kann. Auch in dem ventralen Teil sind die Markfaserbündel der Hauptsache nach noch erhalten, doch schieben sich zwischen die erhaltenen Bündel Gliamassen ein, und dickere Bündel sind in feinere und feinste Bündel aufgesplittert. Ganz entsprechend sind die Markscheidenverhältnisse in der distalen Hälfte der Brücke; doch findet sich auf Querschnitten aus diesen Teilen eine zentral und etwas nach links gelegene sehr stark aufgehellte Partie, zunächst etwa von der Grösse eines Bleistiftquerschnittes, in der makroskopisch überhaupt keine Markfasern mehr zu erkennen sind. Diese zentrale Aufhellung nimmt distalwärts an Ausdehnung zu, derart, dass im distalsten Teil der Brücke und in der oberen Medulla die Markfasern gewissermassen zur Seite gedrängt erscheinen. In dem distalen Teile der Medulla liegt diese makroskopisch markfaserlose Partie nur mehr linkerseits und mehr basal (Fig. 5) und nimmt dann allmählich an Ausdehnung wieder ab. Die Oliven sind beiderseits deutlich zu erkennen, die linke ist zum Teil in die mark-

faserlose Region hineinbezogen. Im übrigen weisen die Schnitte aus der Medulla eine ganz diffuse Aufhellung auf, wovon auch im Gegensatz zur Brücke die dorsalen Partien betroffen sind.

Mikroskopischer Befund: Das mikroskopische Bild ist im allgemeinen charakterisiert durch eine diffuse Vermehrung der gliösen Elemente, und zwar so, dass beim Vergleich mit Präparaten aus entsprechenden normalen Hirnpartien wohl das Verhältnis der Zellen zur übrigen Glia einigermassen gewahrt ist, aber doch eine deutliche Vermehrung der Gliazellen besteht. Die vermehrte Glia schiebt sich überall zwischen die nervösen Elemente und drängt dieselben zum grössten Teil ziemlich gleichmässig auseinander, was sich besonders deutlich an den Markfaserbündeln erkennen lässt. Der Reichtum an Gliakernen ist nicht in allen Teilen der Geschwulst derselbe. Es finden sich, besonders in der dorsalen Hälfte der Geschwulst Partien, die normalen Bildern sehr nahe kommen. Dann aber auch trifft man Regionen, in denen man nur mit Mühe noch nervöse Elemente nachweisen kann. Ausserdem sind alle Übergänge zwischen diesen Extremen vorhanden. Innerhalb gewisser Grenzen sind die Gliakerne ziemlich gleichmässig verteilt. Nur um Ganglienzellen findet man hier und da einige Zellen in besonderer Weise gruppiert (Trabantzellen). Manche dieser «Trabantzellen» liegen der Ganglienzelle so dicht an, dass eine deutliche Einbuchtung derselben an der betreffenden Stelle zu erkennen ist.

Vergleicht man betreffs der Arten der Gliakerne die Geschwulstpräparate mit normalen Bildern, so fällt die starke Polymorphie auf. Im normalen Bilde finden sich hauptsächlich die kleinen runden Gliakerne und die etwas grösseren blasigen, meist auch runden Kerne mit mässig viel Chromatinkörnchen. In dem Geschwulstgewebe sind auch die kleinen runden Gliakerne reichlich vorhanden, doch überwiegen hier entschieden grössere Kerne mit mehr oder weniger Chromatin und von meist ovaler, teils auch runder und wurstförmiger Gestalt, die im Durchschnitt noch etwas grösser sind als die blasigen Kerne der normalen Glia und meist auch mehr Chromatinkörnchen enthalten. Ausser diesen Kernarten finden sich noch, meist zwischen den Markfasern liegend, langgestreckte, spindelförmige, zum Teil strichförmig erscheinende Gliakerne, die mit der Längsachse parallel zu der Markfaserrichtung liegen, sich gewissermassen ihrer Umgebung angepasst haben und an manchen Stellen die Markfaserbündel ganz oder teilweise substituiert zu haben scheinen, wie es von Stroebe schon einmal beschrieben ist; auffallend ist wenigstens, dass die spindelförmigen

Gliakerne, die übrigens meist auch ziemlich viel Chromatin enthalten, oft in Form von Zügen angetroffen werden. Freilich finden sich in den Markfaserbündeln auch zahlreiche, mehr ovale und auch runde Kerne vor und oft liegen auch die spindelförmigen Kerne regellos zwischen den andern. Als «Trabantzellen» der Ganglienzellen fungieren sowohl die kleinen runden Kerne als auch die grösseren mit mehr oder weniger Chromatinkörnchen. Die einzelnen Gliazellen auch nach dem Verhalten ihres Protoplasmaleibes zu unterscheiden, ist nicht möglich. Ich habe den Eindruck gewonnen, dass da, wo man einen abgrenzbaren Protoplasmaleib sieht, die Anordnung des Protoplasmas meist mehr eine zufällige ist. Wohl sieht man hier und da um die Gliakerne einen besonderen «Hof» sich abheben, den man vielleicht als einen dem Kern besonders zugehörigen Teil des Protoplasmanetzes auffassen kann; vielleicht ist aber dies nur das Produkt einer Plasmaschrumpfung um den Kern als Zentrum. Es findet sich dieser «Hof» nämlich nur bei relativ wenigen Kernen und manchmal hängt eine kleine Menge intensiver gefärbten Protoplasmas mehr an dem Kern dran als dass der Kern in demselben liegt. Es ist demnach, wie Stumpf es verlangt, wohl anzunehmen, dass es sich um ein zartes durch mehr oder weniger breite Brücken verbundenes Protoplasmanetz handelt, in dessen Substanz die Gliakerne eingelagert sind, wenigstens sprechen die meisten unserer Bilder zu Gunsten dieser Auffassung.

Die Gliafasern lassen sich in den verschiedenen Regionen des Pons und der Medulla als ein mehr oder weniger dichtes Filzwerk darstellen. Dieses Bild kommt natürlich nur da zustande, wo gerade eine grössere Anhäufung von gliöser Substanz besteht. Doch lassen sich in jedem guten Präparate immer mehrere derartige Stellen finden. Die Dichtigkeit des Filzes erweist sich dabei als zum Teil abhängig von der Stärke der Differenzierung und der Dicke des Schnittes. In manchen Gebieten, besonders da, wo viel spindelförmige Gliakerne sich befinden, ist eine Anordnung des Gros der Fasern in Züge zu beobachten, derart, dass die Längsachse der spindelförmigen Kerne und die meisten und grössten Fasern gleichgerichtet sind (Fig. 6, S. 12). Dabei liegen die Fasern den spindelförmigen Gliakernen oft so dicht an, dass sie nur mit Mühe als eine schärfere Kontur der einen Seite des Kernes zu erkennen sind; recht häufig entstehen auch Bilder, bei denen die Enden einer dem Kern eng anliegenden Gliafaser die lang ausgezogenen Polspitzen des spindelförmigen Gliakernes zu sein scheinen. Es ist wohl anzunehmen, dass die Gliafasern stets in der Substanz des

Protoplasmanetzes sich befinden. Bei der Schwierigkeit, Protoplasma und Fasern gleichzeitig gut darzustellen, was mir noch am besten mit der leider nur sehr kurzlebige Präparate gebenden Viktoriablaufärbung gelang, ist dies schwer zu entscheiden. Doch konnte ich oft beobachten, dass da, wo das Protoplasma sich zu einer schmalen Brücke verengte, die Fasern zu einem engen Bündel zusammengedrängt waren und sich innerhalb der Protoplasmamasse hielten. Wenn sich Fasern ganz ohne Protoplasma finden, so liegt das wohl an einer mangelhaften Darstellung des letzteren. Betreffs Länge und Dicke der Fasern besteht eine grosse Verschiedenheit, doch finden sich meist alle Kaliber gemischt vor.



Fig. 6.

Manche Fasern überragen auch die gestreckten Gliakerne um das 5- bis 6-fache an Länge und treten dann oft mit zwei und mehr Zellen in Beziehung. In manchen Gebieten treten die feineren Fasern im Vergleich mit den stärkeren Kalibern an Zahl sehr zurück, was wohl in einer zu starken Differenzierung seinen Grund hat, wobei eben die feineren Fasern zuerst verschwinden; in den dickeren Fasern waren hier und da feine Körnchen zu sehen. Eine büschelförmige Aufsplitterung der Enden von Gliafasern, wie sie von anderer Seite beschrieben wird, konnte ich nicht beobachten: nur eine einfache kurze Gabelung an einem Faserende kam mir hier und da zu Gesicht. Die Fasern treten also oft in enge Beziehung zu den Gliakernen und

liegen stets innerhalb des Protoplasmanetzes, dessen Gerüstwerk sie gewissermassen bilden.

Ob die Markscheiden an Zahl sehr verringert sind, ist schwer zu entscheiden; sie sind eben auf ein grösseres Gebiet verteilt und in den distalen Teilen des Pons und der oberen Medulla, wo die starke zentrale Aufhellung der Markscheidenbilder besteht, sind sie seitwärts zusammengedrängt. Auch in den makroskopisch markfaserlosen Bezirken sind mikroskopisch noch Reste derselben vorhanden, die allerdings deutliche Degenerationszeichen (Quellung und kolbige Auftreibung) aufweisen. Überall da, wo das pathologische Gliagewebe in ausgedehnteren Massen vorhanden ist, finden sich an den benachbarten bzw. dazwischen liegenden Markfasern Degenerationserscheinungen. In anderen Bezirken wieder lassen sie keine Veränderung erkennen.

Ganz ähnlich wie das Verhalten der Markfasern ist das der Ganglienzellen; auch diese lassen sich in allen Regionen der Geschwulst noch nachweisen. Manche sind tadellos erhalten, aber da, wo das Gliagewebe überhand nimmt, zeigen sie fast ausnahmslos Degenerationserscheinungen. Bei den noch wenig geschädigten sieht man bei der Heidenhainschen Färbung in unmittelbarer Nähe des Kernes schwarze Schollen, während die Peripherie des Zelleibes und der Kern selbst mit seiner feineren Struktur noch tadellos erhalten sind. Von diesem Anfangsstadium der Degeneration gibt es alle Übergänge bis zu dem Stadium, in welchem die Ganglienzelle nur noch einen schwarzen Klex darstellt, der sich nur durch seine groben Konturen noch als Ganglienzelle ausweist. Bei der van Giesonschen Färbung dokumentiert sich die Degeneration der Ganglienzellen durch eine mehr oder weniger mangelhafte Wiedergabe der inneren Zellstruktur; der Kern hebt sich wenig oder gar nicht mehr ab und das Chromatinnetz des Kernes ist verwischt. Dass die Degenerationserscheinungen bei denjenigen Ganglienzellen, die mit «Trabantzellen» ausgestattet sind, besonders stark sind, lässt sich nicht konstatieren. Es finden sich tadellos erhaltene Ganglienzellen mit Trabantzellen und schwer degenerierte ohne solche.

Erweichungsherde, Körnchenzellen, Cysten, wie sie in vielen Gliomen beschrieben sind, finden sich in der vorliegenden Geschwulst nicht.

Die Gefässe sind nicht wesentlich vermehrt und weisen keine besonderen Veränderungen auf. Nur bei den mittelgrossen Gefässen scheinen die Wände etwas verdickt zu sein. Ein Übergreifen der Gliawucherung auf die Gefässwände und auf die abgehenden Nerven

(Trigeminus, Facialis und Acusticus wurden untersucht) hat nicht stattgefunden. Auch sind nirgends die Geschwulstzellen in die weichen Häute eingedrungen. Die Kleinhirnbrückenschenkel und das Kleinhirn sind auch frei von Geschwulstelementen.

Im Bereiche der Oliven befinden sich ziemlich ausgedehnte Nekrosen, besonders linkerseits, entsprechend der stärkeren Ausbreitung der Geschwulst auf der linken Seite. Die Kalkreaktion gab weder bei diesen Nekrosen noch bei den degenerierten Ganglienzellen der proximaleren Partien positive Resultate. Nach van Gieson färbten sich die nekrotischen Gebiete rot, mit Hämalaun-Eosin rot oder blaurot, nach Heidenhain schwarz und bei starker Differenzierung stellten sie sich als gelblichgraue Schollen dar. Ziemlich zahlreich fanden sich, besonders in den distalen Partien, nach van Gieson und mit Hämalaun-Eosin blau bis rötlichblau gefärbte, strukturlose, scharf umschriebene, rundliche Schollen, die zum Teil die Grösse einer kleinen Ganglienzelle erreichen und wohl als Corpora amylacea aufgefasst werden müssen.

Diese Beschreibung gilt für die Hauptmasse des vorliegenden Tumors. Es fand sich aber bei Stufenserienschnitten nahe dem Abgang der Kleinhirnbrückenschenkel eine auf dem Querschnitt sichelförmige, dorsal gelegene Partie, die einen ganz andersartigen Bau zeigt. Diese «Sichel» bildet den oberen Teil der an den Markscheidenpräparaten beschriebenen zentral gelegenen stark aufgehellten Region und zwar da, wo diese ungefähr die grösste Ausdehnung hat. Der «sichelförmige» Bezirk misst an der breitesten Stelle ca. 5 mm dorsoventral, ca. 15 mm transversal und ca. 5 mm sagittal. Schon makroskopisch hebt sie sich bei den verschiedenen Färbungen deutlich ab; man sieht in einer homogenen Masse zahlreiche feinste Pünktchen, die ziemlich gleichmässig über die Fläche verteilt sind.

Das mikroskopische Bild dieses Bezirkes (Fig. 7) ist charakterisiert durch eine mässige Vermehrung der Gefässe, eine bedeutende Vermehrung der Gliakerne und eine ausgesprochene Neigung derselben, sich zu mehr oder weniger grossen Haufen zusammenzulegen. Im Zentrum dieser Kernanhäufung findet man oft ein Gefäss, sodass zahlreiche sehr schöne Rosetten (Strahlenkronen) zustande kommen. Die Kerne liegen der Gefässwand nur ausnahmsweise dicht an; sie gruppieren sich meist schön kreisförmig etwa in der Entfernung eines Gliakerndurchmessers von der Gefässwand in einer oder mehreren Reihen. Diese Rosettenkerne unterscheiden sich, abgesehen von ihrer besonderen Anordnung, von den übrigen Kernen

dieses Bezirkes in keiner Weise, und das sie umgebende Protoplasma steht deutlich in Zusammenhang mit dem der anderen Kerne. Doch hängen sie mit der Gefässwand offenbar fester zusammen als mit dem übrigen Gliagewebe. Denn wenn irgendwo ein Gefäss aus dem Gewebsverband gelöst ist, z. B. am Rande des Schnittes oder durch Schrumpfung, so findet man doch fast immer noch eine unversehrte Rosette. Dies fällt besonders auf im Gegensatz zu dem «diffusen» Teil der Geschwulst, wo bei der Schrumpfung eines Gefässes die Abtrennung vom Gliagewebe fast immer unmittelbar an der Gefässwand stattfindet.

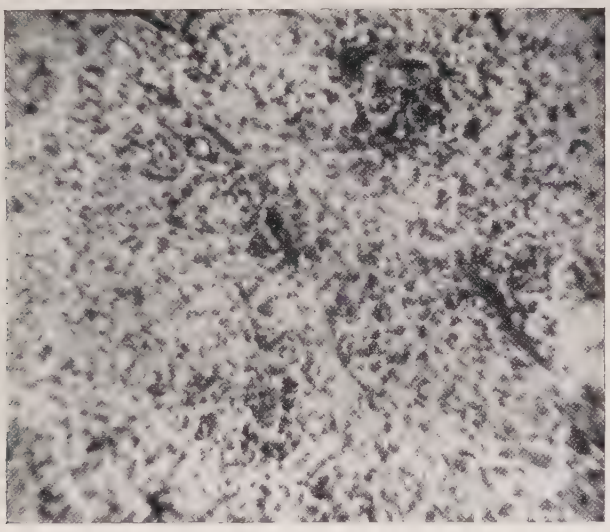

Fig. 7.

Die im Vergleich mit den anderen Geschwulstteilen hier, wie schon erwähnt, ziemlich erheblich vermehrten Gliakerne sind an Grösse recht verschieden; doch sind sie im Durchschnitt grösser als anderswo und färben sich durchweg intensiver. Sie haben meist unregelmässig ovale Gestalt, doch kommen auch runde und wurstförmige Kerne vor. Sehr oft sieht man 2 Kerne eng zusammenliegen, so dass man manchmal den Eindruck hat, dass dieselben sich am Ende einer amitotischen Teilung befinden; doch liess sich dies nicht einwandfrei nachweisen. Pels-Leusden machte an einem Gliom des Rückenmarks dieselbe Beobachtung. Kernteilungsfiguren, die ich in dem diffusen Teil der Geschwulst vergeblich suchte, finden sich hier vereinzelt vor.

Die Darstellung eines zusammenhängenden Protoplasmanetzes gelingt in diesem Bezirke sehr viel

schwerer als in dem übrigen Teil der Geschwulst. Häufiger findet man hier einen Gliakern mit einem begrenzten schmalen Protoplasmaleib, doch liegen diese Zellformen dann meist frei da ohne nachweisbaren Zusammenhang mit dem übrigen Gewebe. Recht häufig sieht man auch 2 und mehr, manchmal 5 und 6 Kerne, zusammengeklumpt mit einer minimalen Protoplasmamenge umgeben, daliegen. Nach der Peripherie dieses Bezirkes hin wird das Protoplasma im ganzen wieder mehr zusammenhängend, und es entstehen wieder Bilder, die den weiter oben beschriebenen nahekommen.

Die Fasermenge dieses Geschwulstbezirkes ist erheblich geringer als in dem «diffusen» Teil der Geschwulst. Ausserdem sind die Fasern hier sehr viel schwerer darzustellen. Eine Differenzierung, die in den andern Gebieten desselben Schnittes sehr schöne Faserfilze ergibt, bringt hier nur ein recht kümmerliches Faserwerk zur Darstellung. Gut ausgebildete lange Fasern sind nur vereinzelt zu sehen; kurze, dünne Fäserchen überwiegen. Daneben findet man in der Zwischensubstanz, zum Teil in kurzen Reihen liegend, zahlreiche feinste Körnchen, die vielleicht mit zerfallenen oder, wie hier wohl eher anzunehmen ist, mit mangelhaft entwickelten, noch unreifen Gliafasern in Beziehung stehen.

Die Gefässe dieses Bezirkes sind, wie schon erwähnt, an Zahl vermehrt und zeigen, besonders die grösseren Kaliber, eine erhebliche Verdickung ihrer Wände und eine starke Wucherung der Endothelzellen.

Markfasern lassen sich in fast allen Teilen dieses Bezirkes noch feststellen. Im Zentrum finden sie sich vereinzelt und zeigen fast ausnahmlos Quellung und kolbige Auftreibung, während die peripher gelegenen zum Teil ganz intakt sind.

Auch Ganglienzellen lassen sich noch nachweisen. Die peripher gelegenen sind gut erhalten. Denjenigen der zentraleren Region liegen fast immer einige Geschwulstzellen sehr eng an, wie wenn sie dieselben erdrückten; die feinere Struktur dieser Ganglienzellen ist dann auch meist ganz oder doch zum grossen Teil verwischt.

Der «sichelförmige« Bezirk ist makroskopisch dorsal und seitlich durch zur Seite gedrängte Markfaserbündel scharf begrenzt. An der Konkavität der «Sichel» ist keine scharfe Grenze zu sehen. Mikroskopisch dringen die durch ihre beträchtlichere Grösse und starke Färbbarkeit charakterisierten Zellen dieses Bezirkes noch etwas in die dorsal gelegenen Markfaserbündel ein; ventral verlieren sie sich auch sehr bald in dem angrenzenden Gewebe; nur an der Spitze der «Sichel» dringen sie noch etwas weiter vor und behalten auch hier noch eine kurze Strecke weit die Neigung sich zu kleinen Gruppen zusammen-

zulegen. Die Abgrenzung dieses Geschwulstbezirkes gegen die übrige Geschwulstmasse ist demnach eine relativ scharfe. Sie entspricht ungefähr derjenigen eines zirkumskripten Glioms gegen normales Hirngewebe. Hier und da fanden sich in der Umgebung des sichelförmigen Bezirkes Gefässe mit Rundzellenanhäufung in ihrer Umgebung, was in andern Geschwulstteilen nicht zur Beobachtung kam.

Zusammenfassung des anatomischen Befundes.

Es handelt sich in dem vorliegenden Falle also makroskopisch um eine recht erhebliche, sehr gleichmässige Massenzunahme von Pons und Medulla oblongata bei geringer Bevorzugung der linken Hälfte der Medulla; die äussere Konfiguration von Pons und Medulla, sowie die normale Ponszeichnung auf Querschnitten, ist im wesentlichen erhalten, so dass man den Eindruck einer diffusen Gliahypertrophie gewinnt. Mikroskopisch erweist sich die vermehrte Glia als ein diffuses Gliom, in welchem sich ein zirkumskripter Bezirk mit ausgeprägten Tumoreigenschaften befindet, der auch den letzten Zweifel am Tumorcharakter dieser Gliawucherung beseitigt. Das ganze ist als ein diffuses Gliom von Pons und Medulla oblongata zu bezeichnen.

Wiederholt sind in der pathologisch-anatomischen und in der neurologischen Literatur ähnliche Fälle beschrieben worden, und es haben sich fast stets an dieselben Erörterungen angeschlossen über die Fragen: Handelt es sich um eine über das Ziel schiessende reaktive Gliawucherung oder um eine echte Geschwulstbildung und wie ist diese diffuse Gliawucherung zu verstehen. Bevor wir dazu übergehen die von den verschiedenen Autoren aufgestellten Kriterien mit unserem Fall in Beziehung zu setzen, und die Frage des Wachstums und der Entstehung der diffusen Gliome zu diskutieren, sei es uns gestattet, über die wichtigsten bisher beschriebenen diffusen Gliome von Brücke und verlängertem Mark eine kurze Übersicht zu geben.

Stroebe gibt unter „Beobachtung 5 Glioma pontis“ die Beschreibung eines Falles, der mit dem vorliegenden sehr viel Ähnlichkeit hat. Es handelt sich um eine gleichmässige Vergrösserung von Pons und Medulla, die durch eine diffuse Vermehrung von Gliasubstanz bedingt ist, die sich deutlich als geschwulstartig erweist. Die Gliamassen haben die nervösen Elemente nur unerheblich zerstört, mehr durch Sichdazwischenschieben auseinandergedrängt. Es sind vorwiegend ventrale Partien betroffen; eine scharfe Begrenzung der Geschwulst ist nicht möglich. Fasern sind reichlich vorhanden, Körnchenzellen werden in mässiger

Menge gefunden. Erweichungsherde, Blutungen, sarkomähnliche Bilder, Rosettenbildung fehlen. Auch Bischoff beschreibt ausführlich einen ähnlichen Fall. Die Ausbreitung des Glioms ist hier jedoch nicht so gleichmässig; sie betrifft die linke Seite stärker und greift auch auf die Brückenarme und das Kleinhirn über. Der Hauptsache nach ist die Gliawucherung ganz diffus, und die nervösen Elemente sind auffallend gut erhalten. Nur an einer Stelle findet sich ein kleiner Geschwulstknoten, der ziemlich grosse Gefässe und schlechter gefärbte Zellen enthält. Auch wurde ein Erweichungsherd beobachtet.

Der von Kümmell beschriebene Fall ist ebenfalls charakterisiert durch eine allgemeine Massenzunahme der Brücke und Medulla oblongata mit Bevorzugung der linken Seite bei Erhaltensein der groben Brückenzeichnung auf Querschnitten. Ein zirkumskripter Tumor ist nirgends vorhanden. Es besteht nur eine diffuse, allerdings ungleichmässige Vermehrung von Gliagewebe und an einer Stelle ein rein gliöses zellreiches Gewebe. Ganglienzellen und Nervenfasern sind vermindert, aber meist nur auseinandergedrängt. Erweichungsherde, Strahlenkronen und Blutungen fehlen. Die Faserverhältnisse werden nicht beschrieben (Jahr 1881!). Kümmell bezeichnet den Prozess als eine „gliomatöse Hypertrophie". Auch Jolly beschreibt ein diffuses Gliom des Pons und der Medulla, bei dem allerdings eine knollige Vorwölbung am Boden des vierten Ventrikels hervorwächst. Er fand die Nervenfasern und Ganglienzellen durch Kerninfiltration auseinandergezogen, an manchen Stellen regelrechte Kernnester, die Nervenfasern waren der Hauptsache nach erhalten, doch fanden sich Degenerationsprozesse an denselben (Quellung und Abbröckelung); starke Entwicklung der Gefässe, keine Körnchenzellen, eine genauere mikroskopische Beschreibung fehlt. Vorkastner berichtet noch von einem fast um die Hälfte vergrösserten Pons, bei dem makroskopisch eine zirkumskripte Tumorbildung nirgends nachweisbar ist (mikroskopische Untersuchung fehlt).

Ein recht genau beschriebenes diffuses Ponsgliom finden wir noch in einer Arbeit Hennebergs. Es handelt sich um eine mit einem ependymären Gliom der Seitenventrikel kombinierte diffuse Vergrösserung des Pons und der Medulla mit geringer Bevorzugung der rechten Seite. Am Übergang von Pons in Medulla sind ventralwärts einige isolierte Tumorknötchen aus der Gehirnsubstanz herausgewuchert, deren eines Haselnussgrösse erreicht. Mikroskopisch handelt es sich um eine diffuse gliomatöse Infiltration des Gewebes. Nervenfasern und Ganglienzellen sind zum grossen Teil gut erhalten, doch finden sich auch zahlreiche zerfallende Markfasern. An manchen Stellen kompakte Tumormassen. Bau des Tumors ziemlich einförmig. Kernmenge wechselnd, runde und längliche Kernformen. Gefässe in manchen Regionen vermehrt, ihre Wandungen gewuchert; hier liegen dann die Kerne besonders dicht. Blutungen ins Gewebe. Pia zum Teil stark infiltriert. In den isolierten Tumorknötchen unterscheidet sich das Gewebe von den kompakteren Tumormassen innerhalb des Pons nicht wesentlich. — Die Beziehung des diffusen Glioms zu dem ependymären ist dunkel.

Ein sehr ausgedehntes diffuses Gliom wird von Marburg beschrieben. Es ist hauptsächlich die rechte Seite betroffen. Medulla, Pons, Vierhügel, Pedunculi, Thalamus, Linsenkern, innere Kapsel, Nervi oculumotorii und rechter Nervus opticus sind verändert. Es handelt sich vorwiegend um eine diffuse Vermehrung der gliösen Substanz, die sich meist wie ein Infiltrat zwischen die nervösen Elemente schiebt und durch ihr Auseinanderdrängen auf einen grösseren Bezirk eine Vermehrung derselben vortäuscht. An manchen Stellen nimmt die Gliawucherung einen ausgesprochenen Tumorcharakter an. Es finden sich stärkere Zellanhäufungen, Strahlenkronen, Einwucherung der Gliazellen in die Pia und in

die Gefässwände, sogar Übergreifen der gliösen Wucherung auf die Nervi occulomotorii und den rechten Nervus opticus. Marburg bezeichnet diese Gliawucherung als zellreiches Gliom.

In der neuesten Literatur finden sich zwei diffuse Gliome des Pons und der Medulla von Stumpf beschrieben. Das eine bedingt eine gleichmässige Auftreibung dieser Gehirnpartie. Die grobe Struktur des Ponsgewebes ist erhalten, die Glia diffus vermehrt, in den Rahmen des bestehenden Glianetzes. Die nervösen Elemente sind in ausgedehntem Masse und in regelmässiger Anordnung erhalten. Gliakerne um Ganglienzellen und Gefässe besonders vermehrt. Zirkumskripter Tumor fehlt, ebenso Erweichungsherd und Blutungen ins Gewebe. Beim zweiten Fall ist das diffuse Gliom nur einseitig in seinem Verhalten zu den nervösen Bestandteilen und in seinem Aufbau unterscheidet es sich in nichts von Fall 1.

Erwähnenswert sind dann vielleicht noch die von Kümmell zitierten Fälle von Olivier und Wagner. Der Fall von Magnus und der von Bruns zuerst erwähnte und nachher von Stroebe ausführlicher beschriebene Fall (Beobachtung 6). Dazu kommen noch das von Sokoloff ausführlich beschriebene und die zehn übrigen von ihm aus der älteren Literatur zusammengestellten diffusen Gliome von Pons und Medulla.

Es ist mir also gelungen, 24 Fälle von diffusen Gliomen des Pons und der Medulla aus der Literatur zusammenzustellen, zu denen der unsrige als der 25. hinzukommt. Die älteren Autoren (vergl. Kümmell) waren geneigt, diese eigenartige Gliabildung als eine diffuse Hypertrophie aufzufassen. Seit Stroebe wird sie fast ausnahmslos als diffuses Gliom bezeichnet.

Charakteristisch für alle diese diffusen Gliome des Pons und der Medulla ist, dass die Hauptmasse der gewucherten Glia auf den ersten Blick den Eindruck einer sekundären Gliawucherung macht. Auch in unserer Geschwulst gibt es Bezirke, die für sich allein betrachtet viel eher an eine Sklerose als an ein Gliom erinnern. Ja, an manchen Stellen finden sich Bilder, die Schmauss als geradezu charakteristisch für Sklerose im Gegensatz zu primären Gliawucherungen bezeichnet. Er sagt, «bei Sklerosen, welche sich sekundär nach Zugrundegehen von Nervenfasern entwickeln, zeigen die geschwundenen Nervenfasern sich durch entsprechend verlaufende Züge von Gliafasern ersetzt, während dagegen im Gliastift (i. e. primäre Gliawucherung) die Fasern ganz regellos angeordnet sind und keineswegs in ihrem Verlauf noch die Richtung der früheren Nervenbündel anzeigen». Nach dieser Auffassung müsste unsere Gliawucherung als Sklerose bezeichnet werden, denn wir beobachten, dass Markfaserbündel mehr oder weniger vollständig durch Züge von gleichgerichteten Gliafasern mit spindelförmigen Kernen ersetzt sind. Mit dieser Auffassung lässt sich aber unser ganzer übriger Befund nicht in Übereinstimmung bringen. Auch Stroebe hat

diese Beobachtung an einem diffusen Ponsgliom (Beobachtung V) gemacht, dessen Tumorcharakter er gar nicht in Frage stellt. Ebenso ist es im vorliegenden Falle nicht angängig, den Tumorcharakter der vermehrten Glia anzuzweifeln. Eine Sklerose würde ein viel einfacheres, einförmigeres Bild geben und würde nicht diese Mannigfaltigkeit der Kernformen produzieren, die doch zum Teil recht erheblich von denjenigen der normalen Glia abweichen. Auch würde die Kernverteilung regelmässiger sein, und die nervösen Elemente wären bei einer Sklerose nicht in dem Umfange beeinträchtigt, wie es hier der Fall ist. Entscheidend für die Auffassung der vorliegenden Gliawucherung ist jedoch das Vorhandensein des Bezirkes mit ausgeprägtem Tumorcharakter. Es ist also das von Schmauss angegebene Kriterium zur Unterscheidung von Sklerose und primärer Gliawucherung nicht von entscheidender Bedeutung.

Der oben näher beschriebene sichelförmige Bezirk bedarf unseres Erachtens noch einer besonderen Würdigung. Es werden von verschiedenen Autoren in diffusen Gliomen Bilder von mehr oder weniger ausgesprochenem Tumorcharakter beschrieben. Doch scheint es mir eine kleine Besonderheit unseres Falles zu sein, dass sich in dem diffusen Gliom nur an der einen Stelle ein ganz andersartig gebautes Gewebe in kompakter Masse in doch relativ beträchtlicher Ausdehnung abhebt, derart, dass es auf den ersten Blick den Anschein eines Tumors im Tumor erweckt. Für sich allein betrachtet würde man ohne Frage diesen «sichelförmigen» Bezirk als ein zirkumskriptes Gliom bezeichnen. Er verhält sich seiner Umgebung gegenüber in der Tat auch annähernd wie ein selbständiger Tumor, und es besteht zwischen diesem Bezirk und der Hauptmasse der Geschwulst morphologisch ein grösserer Unterschied als zwischen letzterer und normalem Gliagewebe: er hat besondere Gliakerne, es finden sich hier Kernteilungsfiguren, die im übrigen fehlen, sein Protoplasma und seine Fasern verhalten sich anders als in seiner Umgebung und seine Begrenzung gegen letztere ist schärfer als diejenige des diffusen Geschwulstgewebes gegen die normale Neuroglia.

Ohne auf die Unterschiede von diffusen und zirkumskripten Gliomen näher eingehen zu wollen, sei hier erwähnt, dass die Angabe Stumpfs, dass in zirkumskripten Gliomen das Protoplasma leichter darzustellen sei, sich hier nicht bestätigt. Fast an allen Stellen der diffusen Gliawucherung gelang es mir, bei geeigneter Differenzierung der Schnitte ein ziemlich zusammenhängendes Protoplasmanetz darzustellen. In dem sichelförmigen Bezirke, der doch in seinem Aufbau dem zirkumskripten Gliom näher steht, konnte ich

keine befriedigenden Bilder erzielen, obwohl die Plasmamenge dort wohl eher grösser als geringer war als anderswo. Doch konnten wir den von Stumpf für diffuse Gliome als typisch angegebenen ziemlich erheblichen Faserreichtum bei relativ gering entwickeltem Protoplasma und das strenge Sichhalten an die Bahnen des präexistierenden Stützgerüstes an dem «diffusen» Teil unseres Tumors ebenfalls beobachten.

Es liegt nun nahe, die Frage nach den genetischen Beziehungen der beiden so verschiedenartigen Gewebsmassen unseres Tumors zu ventilieren. Es kommen drei Möglichkeiten in Betracht:

1. Der sichelförmige Bezirk ist der Ausgangspunkt der ganzen Geschwulst;
2. er ist die eigentliche Geschwulst und das übrige ist ein reaktives Gliom;
3. er ist aus Zellen des diffusen Glioms entstanden.

ad 1. Gegen die Auffassung des sichelförmigen Bezirkes als Ausgangspunkt der ganzen Gliawucherung, als eine Art Keimzentrum der gesamten Tumormasse, spricht die relativ scharfe Begrenzung dieses Bezirkes und die zu grosse Abweichung im Bau der beiden Gewebsarten. Auch würde man dann in dieser Region, die demnach die älteste Tumorpartie wäre, keine Markfasern und keine Ganglienzellen mehr finden dürfen, wie es doch der Fall ist.

ad 2. Auch scheint es mir nicht angängig, unseren Fall in Analogie zu setzen zu dem von Merzbacher beschriebenen reaktiven Gliom. Abgesehen davon, dass das reaktive Gliom wenig Anhänger gefunden hat — wir schliessen uns der ablehnenden Kritik Landaus und Stumpfs an — wäre es gekünstelt, eine so kleine Geschwulstbildung als Ursache einer so ausgedehnten Gliawucherung annehmen zu wollen. Dazu kommt die Beobachtung, dass auch in anderen diffusen Gliomen unserem sichelförmigen Bezirk wenigstens ähnliche Bildungen vorkommen und zwar oft sogar multipel.

ad 3. Es ist wohl die ungezwungenste Auffassung, in diesem Bezirk ein Gewebe zu sehen, das seinen Ursprung nahm von einer oder mehreren Zellen des diffusen Glioms, die eine geringere Differenzierung aufwiesen als die anderen, und dass dann dieses Gewebe, das sich durch mangelhafte Ausbildung von Fasern und Protoplasmanetz als wenig differenziertes erweist, von einem Zentrum aus selbständig sich ausbildete, etwa wie ein zirkumskriptes Gliom. Es ist also prinzipiell der sichelförmige Bezirk nur als ein eigenartig gebauter, in seinem Differenzierungsgrad veränderter Teil des diffusen Glioms aufzufassen.

Es erhebt sich nun noch die Frage, ob wir aus unserem Fall auf die Entstehung und den Wachstumsmodus des diffusen Glioms irgend welche Schlüsse ziehen können. Der so eigenartige Bau dieser Geschwülste hat sehr oft schon Veranlassung gegeben, für sie einen ganz besonderen Wachstumsmodus anzunehmen. Storch spricht sich als erster entschieden für ein infizierendes Wachstum der diffusen Gliome aus. Er sagt: «Während beim diffus infiltrierenden Leberkarzinom die neu entstandenen Tumorzellen in alle nur denkbaren Gewebsspalten vordringen, während die Bestandteile des Lebergewebes an der Bildung von Krebszellen unbeteiligt sind, ergreift bei den Gehirngliomen der Wucherungsreiz immer neue Gliazellen in der gesunden nächsten Nachbarschaft». Schon Stroebe hatte einige Jahre vorher auf die Möglichkeit des infektiösen Wachstums der diffusen Gliome hingewiesen, aber die Frage unentschieden gelassen. Henneberg nimmt auch eine Art infizierenden Wachstums an. Er sagt: «Im ganzen gewinnt man den Eindruck, dass die gliomatöse Wucherung im Pons sich bis zu einem gewissen Grade der Architektur der ergriffenen Teile anschliesst, ein Umstand, der die Vorstellung nahelegt, dass die Wucherung nicht von einer oder wenigen Gliazellen ausgeht, sondern dass die Glia eines grösseren Bezirkes durch den uns unbekannten Anreiz zur Proliferation angeregt wird». Es wird von diesen Autoren also eine sich immer wiederholende Umbildung von normalen Gliazellen in Tumorzellen angenommen. Stichhaltige Beweise konnten sie für diese Auffassung zwar nicht beibringen, doch glaubten sie zu dieser Annahme gezwungen zu sein, um überhaupt die diffuse Ausbreitung mancher Gliome, das weitgehende Erhaltenbleiben der normalen Gewebsstruktur etc. verständlich zu finden. Es ist nun in neuerer Zeit durch Held nachgewiesen worden, dass die Neuroglia ein grosses syncytiales Netzwerk darstellt, in dem die Gliakerne teils ganz frei, teils mit einem mehr oder weniger abgesonderten Zelleib drinliegen. Diese Tatsache ist zuerst von Stumpf für die Erklärung der Wachstumsvorgänge der Hirntumoren verwertet worden, und er weist nach, dass die Gliome sich in diesem präexistierenden Protoplasmanetz ausbreiten. Je nach der Wachstumsenergie der Geschwulst und den lokalen Verhältnissen der betreffenden Gehirnpartie breitet sich ein Gliom dann entweder mehr diffus infiltrierend in dem Protoplasmanetz aus, oder es wächst durch selbsttätiges Ausbilden neuer Protoplasmamaschen mehr expansiv. Bei Berücksichtigung dieser Verhältnisse stehen dem Verständnis einer sehr diffusen Ausbreitung eines Glioms keine allzugrossen Schwierigkeiten mehr im Wege. Ein bedeutsamer Widerstand tritt ja dem Weiter-

wuchern der Gliomzellen innerhalb des syncytialen Protoplasmanetzes nirgends entgegen, so dass eine weitgehende Infiltration des Gewebes möglich ist. Dazu kommt, dass gerade im Pons durch die straffe Architektonik des Gewebes eine sehr diffuse Ausbreitung einer Glianeubildung noch ganz besonders begünstigt wird, was wohl auch das relativ häufige Vorkommen des diffusen Glioms gerade in diesem Gehirnteil erklärlich erscheinen lässt.

Eine besondere Ansicht über das Wachstum und die Entstehung des diffusen Glioms wird neuerdings noch von Landau vertreten. Er fand «an zwei von einander ganz unabhängigen und makroskopisch fast normal erscheinenden Stellen der grauen Hirnsubstanz (Zentralganglien und Stirnrinde) diffuse Gliome» und nimmt an, dass dieselben an «unzählbar vielen Punkten aus einem kongenital abnorm angelegten sich über einen grösseren Bezirk erstreckenden Gewebe» entstanden sind. Die «unzählbaren Ausgangspunkte» sieht Landau «in den gewucherten Trabantzellen der Ganglienzellen derart, dass die Geschwulst aus etwa ebensovielen Ausgangspunkten entsteht, als es Ganglienzellen in den befallenen Teilen der Stirnhirnrinde und des Talamus gibt». Als Beweise für seine Auffassung führt Landau folgendes an:

1. «Im Bereich der Gliome ist die normale Gesamtstruktur des befallenen Hirnteils fast völlig erhalten. Selbst die Ganglienzellen liegen gleichmässig verteilt und in normalen Abständen in dem Geschwulstgewebe. Ein von einem Punkte, einem geschlossenen Gewebskeim, ausgehender Tumor hätte hier Verdrängungen und ähnliches hervorrufen müssen, ein solcher Tumor konnte unmöglich das beschriebene Verhalten zeigen.»

2. In der Nähe der Geschwulst befinden sich, ohne dass ein Zusammenhang mit dem Geschwulstgewebe besteht, Ganglienzellen, die von gewucherten Gliazellen umgeben sind, während das Zwischengewebe noch vollständig frei von Tumorzellen ist.

3. «In vielen Teilen des Tumors fanden sich deutlich verbildete undifferenzierte Gliazellen, epithelähnliche Formationen, welche auf entwicklungsgeschichtlich undifferenzierte, nicht ausgereifte Stadien der Gliabildung hinweisen. Die Geschwulstelemente sind im allgemeinen durch die geringe Entwicklung von Fortsätzen als wenig differenzierte Gliazellen charakterisiert.»

Dazu haben wir folgendes zu bemerken: ad 1. Bei Berücksichtigung obiger Ausführungen über die neueren Glia- und Gliomforschungen Helds und Stumpfs ist ein weitgehendes Erhaltenbleiben der normalen Strukturverhältnisse des betroffenen Hirnteils

auch bei einem infiltrierenden Wachstum des diffusen Glioms ganz verständlich. Es findet eben zunächst nur eine geringe Zell- und Faserzunahme innerhalb der bestehenden Bahnen statt, was unter Umständen nur eine minimale Grössenzunahme des betreffenden Gehirnteiles bedingt. Es lassen sich auch aus unserem Fall für diese Tatsache zahlreiche Belege beibringen.

ad 2 bemerken wir, dass ähnliche Beobachtungen auch schon von anderen Autoren gemacht sind. So erwähnt Storch, dass er Wucherung von Gliazellen in Gebieten, die mit dem Geschwulstgewebe in keinerlei Zusammenhang stehen, gesehen habe.

Auch Stumpf beschreibt eine hochgradige Wucherung der Gliakerne um Ganglienzellen und Gefässe in der Nähe eines zirkumskripten faserlosen Glioms (Fall 12), ohne dass ein Zusammenhang dieser gewucherten Gliazellen mit dem Geschwulstgewebe bestand.

Ferner teilt mir Herr Dr. Meyer mit, dass er in einem Falle über eine ganz ähnliche Beobachtung, wie sie von Stumpf beschrieben wurde, verfügt.

In unserem hier beschriebenen Falle fanden sich Ganglienzellen mit gewucherten Trabantzellen nur innerhalb des Geschwulstgewebes.

Sollen wir nun in allen diesen Fällen mit Landau annehmen, dass die Trabantzellenwucherungen hier selbständige neue Geschwulstzentren darstellen? Das würde die Folge haben, dass die Landausche Ansicht auch auf die zirkumskripten Gliome übertragen werden müsste, was Landau selbst nicht fordert. Wir sind aber auch der Meinung, dass so weitgehende Schlussfolgerungen so lange nicht berechtigt sind, als andere Erklärungsmöglichkeiten für die betreffenden Befunde existieren; und das ist zweifellos der Fall. Wir sehen nämlich, wie uns die Untersuchungen Alzheimers gezeigt haben, Trabantzellenwucherungen bei den verschiedenartigsten pathologischen Zuständen des Gehirns. Nach Alzheimer kommen als Ursachen dieser Trabantzellenwucherungen in erster Linie Stoffwechselstörungen in Betracht, und zwar glaubt er, dass eine besondere Veränderung des Chemismus des Ganglienzellenprotoplasmas, die einen chemotaktischen Reiz auf die Gliazellen ausübt, die Trabantzellenwucherung bedingt. Es kann keinem Zweifel unterliegen, dass derartige Bedingungen vielfach in der näheren und weiteren Umgebung der Hirntumoren vorhanden sein werden. Bei Berücksichtigung dieser Verhältnisse kann deshalb die Trabantzellenwucherung in der Umgebung der Gliome, insbesondere auch in dem Landauschen Fall, am ungezwungensten als reaktiv in dem Alzheimerschen Sinne erklärt werden und jedenfalls nicht als Beweis für die multizentrische Entstehung

eines Glioms verwertet werden. Diese Ansicht ist auch von Stumpf vertreten und wir können uns derselben nur anschliessen.

ad 3. Landau will seine «epithelähnlichen» Zellen zwar nicht speziell als Ausgangspunkte des diffusen Glioms aufgefasst wissen, er sucht sie aber als Beweis für seine Behauptung zu verwerten, dass es sich in seinem Fall um eine kongenitale Fehldifferenzierung eines ganzen Hirnbezirks handelt. Es kann nun unseres Erachtens keinem Zweifel unterliegen, dass es sich hier um dieselben Gebilde handelt, die in vielen, auch zirkumskripten Gliomen als Zellen der Strahlenkronen — Landau fand in dem Zentrum der oft kreisförmig angeordneten epithelähnlichen Zellen auch «zuweilen eine Kapillare» — vorkommen oder um ähnliche Zellformen, wie sie als Wandzellen mancher Gliomcysten beschrieben sind. Landau betont zwar, dass seine «epithelähnlichen» Zellen Fortsätze haben; er glaubt, sie dadurch von den in anderen Gliomen beschriebenen epithelialen Gebilden unterscheiden zu können. Das trifft jedoch nicht zu; denn Stumpf hat an den als epitheliale Gebilde beschriebenen Zellen der Strahlenkronen und der Gliomcystenwände ebenfalls Fortsätze nachgewiesen. Auch ich hatte Gelegenheit, im pathologischen Institut zu Stettin Präparate eines Glioms zu sehen, die zahlreiche Inseln von epithelähnlichen Zellen aufweisen. Diese Zellen haben fast zylindrischen Bau, besitzen im Zentrum teils ein Gefäss, teils treten sie auch als scheinbar ganz kompakte Epithelmassen auf. Mit der Heidenhain-färbung liessen sich an den meisten dieser Zellen die prachtvollsten Fortsätze nachweisen. Es handelte sich in diesem Falle im übrigen um ein typisches Gliom der Centralganglien. Aber auch in dem von uns hier eingehend beschriebenen Fall finden sich den epithelähnlichen Zellen entsprechende Gebilde in dem «sichelförmigen» Bezirke und zwar in recht beträchlicher Menge. Sie kommen hier als Zellen der Strahlenkronen vor und finden sich auch, wie in Landaus Fall, oft in Kreisform angeordnet, ohne dass ein Gefäss im Zentrum nachweisbar ist. Deutliche Fortsätze liessen sich allerdings an diesen Zellen nicht nachweisen. Bei Berücksichtigung der oben erwähnten Befunde kann aber dem Fehlen oder Vorhandensein der Fortsätze kein entscheidendes Gewicht beigelegt werden. Vielfach wird sicher das Fehlen der Fortsätze auf mangelhafte Fixation oder postmortale Veränderungen zurückgeführt werden müssen.

«Epitelähnliche» Zellen, wie sie Landau beschrieben hat, sind also ein relativ häufiger Befund in diffusen sowohl wie in zirkumskripten Gliomen. Was bedeuten nun diese «epithelähnlichen» Zellen? Stumpf ist der Ansicht, dass sich das Aussehen dieser Zellen aus der syncytialen Natur des Protoplasmas erklärt, das in grösseren Flächen leicht als

Epithelmenbran erscheinen kann, wenn die kubischen Kerne zufällig in einer Ebene liegen. Ob diese Deutung sich auf alle hier erwähnten Befunde anwenden lässt, scheint uns einstweilen noch zweifelhaft. Wir halten es wenigstens mit Landau für sehr wahrscheinlich, dass es sich bei diesen Zellen um mangelhaft differenzierte Gebilde handelt, die infolgedessen morphologisch sich dem embryonalen Ependymzellenstadium der grossen Zellen mehr oder weniger nähern und glauben, dass sich dadurch das eigenartige Aussehen zum Teil erklären lässt. Daraus folgt aber noch nicht, dass ihr Auftreten eine kongenitale Fehldifferenzierung des Bezirks beweist, in dem sie liegen, und dass derartige Befunde «ein Symptom der ausgesprochensten Missbildung in den kompaktesten Teilen der Geschwulst» sind, wie Landau sich ausdrückt. Mangelhafte Differenzierung und kongenitale Fehldifferenzierung sind zwei ganz verschiedene Begriffe, deren Identität in jedem einzelnen Falle erst bewiesen werden muss. Speziell für die «epithelähnlichen» Zellen ist dieser Beweis aber noch nicht erbracht.

Das Ergebnis dieser Ausführungen ist, dass wir die drei Hauptgründe, die Landau für seine Ansicht der multizentrischen Entstehung des diffusen Glioms anführt, nicht als beweisend anerkennen können. Mit dieser Feststellung verlieren aber auch die übrigen von Landau noch aufgeführten Gründe, speziell seine aus den Verkalkungsverhältnissen gezogenen Schlüsse ihre Beweiskraft. Prinzipiell möchten wir nur bemerken, dass wir über die Ursache der Verkalkung im Gehirn noch viel zu wenig wissen, dass Verkalkungen gerade der Ganglienzellen unter so verschiedenartigen Bedingungen im Gehirn auftreten, dass man in den Schlussfolgerungen aus derartigen Befunden nicht vorsichtig genug sein kann.

Es bleibt nun noch übrig, mit einigen Worten auf den ja zweifellos sehr eigenartigen Befund in dem Falle Landaus einzugehen, dass hier die Tumorbildung an zwei scheinbar von einander getrennten Hirnbezirken (Hirnrinde und Stammganglien) zu Stande gekommen ist. Landau hält es für ausgeschlossen, dass es sich um Metastasenbildung handeln könnte, und man wird dieser Ansicht ohne Bedenken zustimmen können. Dagegen scheint uns nach den vorliegenden Beschreibungen der Beweis nicht einwandfrei erbracht zu sein, dass zwischen den beiden Tumoren gar keine Verbindung existiert. Landau gibt selbst an, dass an einer Stelle ein Streifen von Geschwulstgewebe, ausgehend von dem Tumor der Hirnrinde, in dem Marklager gegen die Stammganglien zu vorhanden war, und es geht aus seinen Ausführungen nicht klar hervor, ob dieser Fortsatz mikroskopisch weiter verfolgt ist und keinen Zusammenhang

mit dem zweiten Tumor aufwies. Aber auch angenommen, dass es sich wirklich so verhalten hat, wie Landau annimmt, d. h. dass in seinem Falle wirklich zwei vollständig getrennte Tumoren vorhanden waren, so kann diesem Befund ein entscheidendes Gewicht für die Landausche Auffassung der Entstehung des diffusen Glioms nicht zugestanden werden. Seine Hauptargumentation fusst ja auf den oben besprochenen histologischen Details. Der Befund von zwei vollständig getrennten Tumoren würde höchstens für die Annahme einer kongenitalen Anlage der Geschwulst in seinem Falle zu verwerten sein. Diese Möglichkeit soll aber von uns auch nicht bestritten werden. Es lassen sich ja auch für andere Gliome manche gewichtige Gründe für die Annahme einer kongenitalen Anlage anführen. Wir sind auch weit davon entfernt, uns prinzipiell zu der Ansicht von Stumpf zu bekennen, dass bei dem diffusen Gliom stets ein Wachstum von einem Punkt heraus stattfindet. Wenn, wie es den Anschein hat, z. B. für das Leberkarzinom das Dogma des unizentrischen Wachstums durch die neueren Untersuchungen von Goldzieher und Bokay widerlegt ist, so wäre es ja auch möglich, dass sich das gleiche für das Gliom oder jedenfalls das diffuse Gliom beweisen liesse. Worauf es uns hier ankommt, ist, darzutun, dass dieser Beweis aber bisher noch nicht geglückt ist und dass vor allem die histologischen Details, die von Landau in diesem Sinne verwertet sind, keinesfalls als Beweis für ein multizentrisches Entstehen eines Glioms anerkannt werden können.

Betreffs der Klinik unseres Falles ist auf das vollständige Fehlen von Hirndrucksymptomen hinzuweisen. Kopfschmerz, Klopfempfindlichkeit des Kopfes, Schwindel, Stauungspapille und psychische Erscheinungen fehlten. Bruns hat schon im Jahre 1888 an Hand eines ähnlichen Falles auf das mehr oder weniger vollständige Fehlen von Hirndrucksymptomen bei Gliomen von Pons und Medulla aufmerksam gemacht. Seine Beobachtung fand sich ausser bei unserem Falle auch bei den übrigen mir in der Beschreibung vorliegenden Gliomen dieser Region bestätigt. Von einigen Autoren wird eine geringe Pulserhöhung angegeben, die ja bei unserem Falle auch vorlag. Da aber hier gleichzeitig Cystitis mit Fieber bestand, war auch dieses Symptom für die Tumordiagnose nicht eindeutig. Ebenso versagte das von Bruns für Ponstumoren als typisch angegebene Symptom der konjugierten Blicklähmung. Es ist demnach bei dem eigentümlichen Symptomenkomplex die Wahrscheinlichkeitsdiagnose einer multiplen Sklerose von Seiten des Klinikers wohl zu verstehen. Auch Marburg hebt hervor, dass diffuse gliomatöse Prozesse sich klinisch oft dem Bilde der multiplen Sklerose nähern

und durch ihre Lokalisation in Pons und Medulla manchmal gerade deren Kardinalsymptome hervorrufen können. Pathologisch-anatomisch haben die beiden Prozesse natürlich nichts mit einander zu tun. Die klinischen Symptome unseres Falles finden bei Berücksichtigung der Ausdehnung der Geschwulst und der mehr oder weniger hochgradigen Schädigung der nervösen Elemente von Pons und Medulla eine völlig befriedigende Erklärung.

Zusammenfassung.

1. Es handelt sich bei dem vorliegenden Falle also makroskopisch um eine beträchtliche, auffallend gleichmässige Vergrösserung des Pons und der Medulla oblongata. Die mikroskopische Untersuchung zeigt, dass die Grössenzunahme dieser Gehirnteile durch eine diffuse Gliavermehrung bedingt ist, die auf den ersten Blick den Eindruck einer Gliahypertrophie macht. Die nähere Untersuchung, besonders auch das Auffinden eines kleinen Bezirkes mit ausgesprochenem Tumorcharakter, führte jedoch zu der Diagnose: «Diffuses Gliom».

2. Der mit besonderen Tumoreigenschaften ausgestattete, auf Transversalschnitten sichelförmig gestaltete, kleine Bezirk hebt sich makroskopisch an gefärbten Schnitten von seiner Umgebung deutlich ab. In der Hauptmasse der vorliegenden Geschwulst ist die Verteilung der Gliakerne innerhalb kleinerer Gebiete sehr gleichmässig, die Gefässe sind nicht vermehrt und nicht wesentlich verändert, Protoplasma und Fasern sind gut darstellbar. In dem «sichelförmigen» Bezirk gelingt die Darstellung des Protoplasmanetzes und der Gliafasern nur unvollkommen, die Gliakerne haben die ausgesprochene Neigung, sich zu Häufchen zusammen zu legen und führen zur Bildung von «Strahlenkronen»; die Gefässe sind vermehrt und ihre Wände zum Teil erheblich verdickt.

3. Der «sichelförmige» Bezirk ist nur als ein eigenartig gebauter, in seinem Differenzierungsgrad veränderter Teil des diffusen Glioms aufzufassen und gibt für den Entstehungsmodus des diffussen Glioms keine neuen Anhaltspunkte. Nach dem augenblicklichen Stand der Gliom- und Neurogliaforschung hat die Annahme des infiltrierenden Wachstums des diffusen Glioms noch am meisten für sich und wird auch durch die histologischen Befunde unseres Falles gestützt.

4. Die multizentrische Entstehung des diffusen Glioms, die von Landau vertreten wird, kann nicht als bewiesen anerkannt werden.

Herrn Prosektor Dr. Meyer spreche ich für die Anregung zu dieser Arbeit, die Überlassung des Präparates und für seine stets freundliche Bereitwilligkeit, mich mit seinem Rat und seiner Erfahrung zu unterstützen, meinen verbindlichsten Dank aus.

Erklärung zu den Abbildungen im Text.

Fig. 1. Scheibe aus den breitesten Teilen der Brücke; an der einen Seite Trigeminusbündel zu sehen (cr. um ein Drittel vergrössert).

Fig. 2. Scheibe aus derselben Region einer normalen Brücke (auch cr. um ein Drittel vergrössert).

Fig. 3. Markfaserbild aus dem vordersten Teil des Pons (zwei einander nicht ganz genau entsprechende Schnitte von zwei nicht ganz symmetrischen Blöcken).

Fig. 4. Markfaserbild eines Schnittes der in Fig. 1 wiedergegebenen Scheibe aus dem breitesten Brückenteil (natürliche Grösse des Schnittes).

Fig. 5. Markfaserbild aus der Olivengegend (natürliche Grösse des Schnittes).

Fig. 6. Region mit spindelförmigen Gliakernen und kräftigen vorwiegend der Kernachse parallel gerichteten Gliafasern aus dem „diffusen" Teile der Geschwulst; am Rande eine gut erhaltene Ganglienzelle; Färbung nach Heidenhain; (starke Vergrösserung).

Fig. 7. Bild aus dem „sichelförmigen" Bezirke der Geschwulst starker Kernreichtum, „Rosetten"; Färbung nach O. Fischer, Prag, (schwache Vergrösserung).

Fig. 1 u. 2 nach einer Photographie; Fig. 3, 4 u. 5 nach Markscheidenpräparaten gezeichnet.

Fig. 6 u. 7 Mikrophotogramme.

Die ausführliche Beschreibung sämtlicher Figuren findet sich im Text.

Literatur.

Alzheimer. Histologische und histopathologische Arbeiten über die Grosshirnrinde Bd. III, Heft 3, 1910.

Bischoff. Jahrbücher für Psychiatrie. Wien 1897 „2 Geschwülste der Brücke und des verlängerten Markes".

Bonom. Virchows Archiv 1901, 163 „Bau und Histogenese des pathologischen Neurogliagewebes".

Borst. Zieglers Beiträge 1897 Bd. XXI „Zur pathologischen Anatomie und Pathogenese der multiplen Sklerose des Gehirns und Rückenmarks".

Derselbe. „Geschwülste" in Aschoffs Lehrbuch der pathologischen Anatomie. 1909.

Bruns. Neurologisches Zentralblatt 1888, S. 311. „Glioma pontis".

Derselbe. Neurologisches Zentralblatt 1905, 24 (Bericht der Versammlung der Irrenärzte Niedersachsens und Westfalens in Hannover).

Buchholz. Archiv für Psychiatrie 1899 Bd. XXII „Beitrag zur Kenntnis der Hirngliome".

Goldzieher und Bokáy. „Der primäre Leberkrebs". Virch. Archiv Bd. 203, Heft 1.

Grund. Deutsche Zeitschrift für Nervenheilkunde 31, 1906 „Über die diffuse Ausbreitung von malignen Tumoren, insbesondere Gliosarkomen in den Meningen".

Held. Abhandlungen der mathematisch-physikalischen Klasse der Kgl. Sächsischen Gesellschaft der Wissenschaften Nr. 4. Leipzig 1904. „Über den Bau der Neuroglia usw."

Henneberg. Neurologisches Zentralblatt 1897, S. 513 „Über Gliom und Gliose".
Derselbe. Charité-Annalen 1903 Bd. XXVII „Über Ventrikel- und Ponstumoren".
Hildebrandt. Inaug.-Diss. Berlin 1906 „Zur Kenntnis der gliomatösen Neubildungen des Gehirns".
Jolly. Archiv für Psychiatrie und Nervenheilkunde 26, 1894. „Über einen Fall von Gliom im dorsalen Abschnitt des Pons und der Medulla oblongata".
Kuemmell. Zeitschrift für klinische Medizin 1881, S. 282. „Beitrag zur Kasuistik der Gliome des Pons und der Medulla oblongata".
Landau. Frankf. Zeitschr. für Pathologie Bd. V, Heft 3. „Das diffuse Gliom des Gehirns."
Magnus. Ref. im Neurologischen Zentralblatt 1905, S. 806.
Marburg. Arbeiten aus dem Neurologischen Institut an der Wiener Universität Bd. XIII, 1906. „Hypertrophie, Hyperplasie und Pseudohypertrophie des Gehirns."
Merzbacher und Uyeda. Zeitschrift für die gesamte Neurologie und Psychiatrie 1910, Bd. I „Gliastudien".
Derselbe. Münchn. med. Wochenschr. 1909, S. 2051 „Das reaktive Gliom".
Müller. Archiv für mikroskopische Anatomie Bd. 55, 1899. „Studien über Neuroglia."
Muthmann und Sauerbeck. Ziegl. Beiträge 34, 1903. „Über eine Gliageschwulst des vierten Ventrikels".
Olivier. (Zitiert nach Kuemmell.) Klinik der Rückenmarkskrankheiten II. Leyden S. 105.
Pels-Leusden. Ziegl. Beiträge 23, 1898. „Über einen eigentümlichen Fall von Gliom des Rückenmarks etc."
Rosenblath. Deutsche Zeitschrift f. Nervenheilkunde 31, 1906. „Ein Beitrag zur Lehre von den Geschwülsten des Zentralnervensystems."
Saxer. Ziegl. Beiträge Bd. 32. „Ependymepithel, Gliom und epitheliale Geschwülste des Zentralnervensystems."
Schilder. Münchn. med. Wochenschr. 1912, S. 166. Sitzungsbericht der Ärzte in Halle.
Schmauss und Sacki. Vorlesungen über die pathologische Anatomie des Rückenmarks. Wiesbaden 1905.
Sokoloff. Deutsches Archiv für klinische Medizin Bd. 41, 1887. „Gliom des Zentralnervensystems."
Stertz. Ziegl. Beiträge 37, 1905. „Ein Beitrag zur multiplen kongenitalen Gliomatose des Gehirns."
Storch. Virch. Archiv Bd. 157, 1899, Heft 1 und 2 „Über die pathologisch-anatomischen Vorgänge am Stützgerüst des Zentralnervensystems.
Stroebe. Ziegl. Beiträge 18, 1895, S. 605. „Über Entstehung und Bau der Gehirngliome."
Stumpf. Ziegl. Beiträge 1911 Bd. 51, Heft 1. „Histologische Beiträge zur Kenntnis des Glioms."
Tsiminakis. Arbeiten aus dem Neurologischen Institut der Wiener Universität Bd. 9, 1902. „Zur Kenntnis der reinen Hypertrophie des Gehirns."
Vorkastner. Neurologisches Zentralblatt 1905. Berichte der Berliner Gesellschaft für Psychiatrie und Nervenkrankheiten.
Wehrli. Graefes Archiv für Ophthalmologie Bd. 7. 1909. „Gliom- und Rosettenfrage."
Weigert. Zieglers Beiträge 1, S. 729. 1890. „Zur pathologischen Anatomie des Neurogliafasergerüstes."

Lebenslauf.

Am 21. September 1886 wurde ich, Ludwig Ernst Henrich, evangelischer Konfession, in Eiserfeld a. d. Sieg (Westfalen) geboren als Sohn des Gewerken Karl Henrich und seiner Ehefrau, Amalie, geb. Bruch. Den ersten Unterricht genoss ich in der Dorfschule in Eiserfeld (Ostern 1893 bis Ostern 1897). Dann besuchte ich drei Jahre lang die Eiserfelder Rektoratschule und wurde Ostern 1900 in die Untertertia des städtischen Realgymnasiums in Siegen (Westfalen) aufgenommen, an dem ich Ostern 1906 die Abiturientenprüfung bestand. Ich widmete mich nun dem Studium der Medizin und verbrachte die beiden ersten vorklinischen Semester in Marburg und die drei letzten in Freiburg i. Br., wo ich am 1. August 1908 die ärztliche Vorprüfung ablegte. Je ein klinisches Semester hielt ich mich in Freiburg i. Br., München und Giessen auf. Die beiden letzten Semester meines Studiums verbrachte ich in Marburg. Hier habe ich am 9. Mai 1911 die ärztliche Staatsprüfung bestanden.

Am 20. Mai 1911 trat ich das praktische Jahr an, in welchem ich mich je ca. vier Monate der Psychiatrie (Landesheilanstalt Marburg), der inneren Medizin (städt. Krankenhaus in Stettin) und der pathologischen Anatomie (Prosektur des städt. Krankenhauses in Stettin) widmete.

Am 20. Mai 1912 wurde mir die Approbation als Arzt erteilt. Seitdem bin ich Assistent an der Heil- und Pflegeanstalt für Gemütskranke «Tannenhof» bei Lüttringhausen (Rheinland). Meine akademischen Lehrer waren: Aschoff, Bach, Bäumler, Beneke, Berliner, Bollinger, Bonhoff, Bostroem, Brauer, Bruns, Döderlein, Fischer (Freiburg), v. Franqué, Friedrich, Gasser, Gaupp, Geppert, Gürber, Haecker, Hildebrand (Freiburg), Hildebrand (Marburg), Himstedt, Hohlweg, Jahrmärker, Jesionek, Keibel, Kiliani, Klaussner, Knoop, Korschelt, Kraepelin, Kraske, Krauss, v. Kries, Lindemann, Mannkopff, Meisel, Arthur Meyer, Friedrich v. Müller, Eduard Müller, Neumeyer, Ostermann, Pankow, Poppert, Posselt, Richarz, Ritschl, Roos, Salzer, Schleip, Schlösser, Schöne, Schridde, Seitz, Sommer, Stoeckel, Straub, Trumpp, Tuczeck, Voit, Vossius, Weber, Wiedersheim, Zangenmeister, Zincke, Zumstein.

Meinen verehrten Lehrern spreche ich an dieser Stelle meinen verbindlichsten Dank aus.

Druck von Carl Ritter, G. m. b. H.
Wiesbaden.